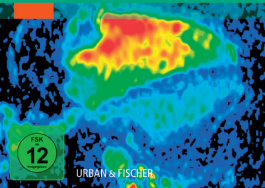




O. Strohm P. Bernhardt T. Niendorf

# Kardiovaskuläre MRT in der Praxis

Anleitungen und Fallbeispiele



FSK  
12

URBAN & FISCHER